

Vyhodnocení rtg snímku/Classification of radiographic evaluation
(Zakroužkujte příslušnou možnost/Circle the relevant)

FCI	negativní no signs of HD	hraniční borderline	lehký mild	střední moderate	těžký severe
Levá/left	A	B	C	D	E
Pravá/right	A	B	C	D	E

PRAVÁ KUDEL NEHODNOCENA - STAV PO ÚRAZU VE VĚKU 1. MĚSÍCE

Klasifikace/Classification:

A = Bez příznaků dysplazie kyčelního kloubu/No signs of Hip Dysplasia

B = Téměř normální kyčelní kloub/Near normal hip joints

C = Lehká dysplazie kyčelního kloubu/Mild Hip Dysplasia

D = Střední dysplazie kyčelního kloubu/Moderate Hip Dysplasia

E = Těžká dysplazie kyčelního kloubu/Severe Hip Dysplasia

Tímto potvrzuji, že stupeň hodnocení dysplazie kyčelních kloubů na základě posouzení rentgenogramu psa označeného výše uvedenými identifikačními znaky odpovídá klasifikačnímu schématu FCI.

I hereby certify that the score of the radiograph submitted for the dog identified above was produced using the scoring criteria of the FCI protocol.

Vyhodnocení bylo provedeno dne/The evaluation was made on:

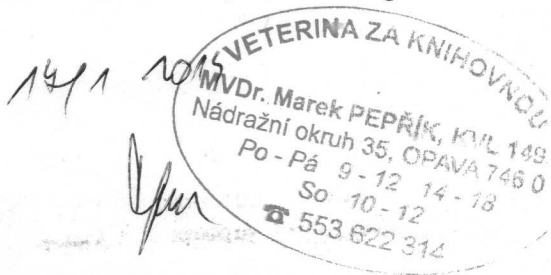
Ev. č. snímku/X-Ray nr.:

FD 260/17

Kým/By:

E-mail:

Podpis a razítko/Signature and stamp:



Proti výsledku posouzení se můžete odvolat do 30 dní od doručení nálezu k předsedovi odvolací komise Klubu posuzovatelů dědičných ortopedických vad psů Komory veterinárních lékařů České republiky na adresu: Prof. MVDr. Alois Nečas, Ph.D., Veterinární a farmaceutická univerzita Brno, Palackého 1-3, 612 42 Brno.